

Aus dem Pathologisch-anatomischen Institut (Vorstand: Prof. Dr. med. L. Haslhofer) und der Gynäkologisch-geburtshilflichen Abteilung (Vorstand: Prof. Dr. med. H. Knaus) des Krankenhauses der Stadt Wien-Lainz

Zur pathologischen Anatomie und Klinik der weiblichen Genital- und Peritonealtuberkulose

Von Hermann Knaus

In einigen über diesen Gegenstand bereits veröffentlichten Arbeiten habe ich versucht, mit klinischen Mitteln und Beobachtungen den Nachweis zu liefern, daß die Tuberkulose der Genitalorgane stets von den Eileitern ihren Ausgang nimmt, die auf hämatogenem Wege von den Tuberkelbazillen erreicht und befallen werden. Diese auffallende tubotrope Eigenschaft des Tuberkelbazillus ist von so großer diagnostischer und therapeutischer Bedeutung, daß sein Angriff auf die Eileiter und der Beginn deren Erkrankung eine genauere Untersuchung verdienen.

Diese Untersuchung will ich mit einem kurzen Hinweis auf die normale Anatomie der Tube eröffnen und damit die große Verschiedenheit im Aufbau der Schleimhaut im isthmischen und ampullären Anteil des Eileiters in Erinnerung bringen. Wenn man die beiden Abb. 1 u. 2 (s. S. 610) miteinander vergleicht, so springt dieser gewaltige Unterschied in der Höhe und Architektur der Schleimhaut hier und dort eindrucksvoll in die Augen. So verschieden also das histologische Bild der Schleimhaut im gebärmutternahen, etwa 2—3 cm langen vom äußeren, etwa 5—7 cm langen Anteil des Eileiters ist, ebenso verschieden ist natürlich auch die Funktion der Schleimhaut in diesen beiden Abschnitten der Tube. Diese geradezu überraschende Verschiedenheit in den anatomischen Verhältnissen der Schleimhaut des inneren und äußeren Anteiles des Eileiters ist doch eine biologische Zweckeinrichtung, deren funktionelle Bedeutung in ihrer Beziehung zum befruchteten Ei zu suchen ist. Nach der hervorragenden Darstellung der histologischen Veränderungen in der Schleimhaut des menschlichen Eileiters, wie sie E. Novak im Verlaufe des menstruellen Zyklus verfolgt und beschrieben hat, kann angenommen werden, daß die Sekretionszellen des Tubenepithels, angeregt durch das Hormon des jungen Gelbkörpers, die Aufgabe haben, während der Wanderung des Eies durch den Eileiter ähnliche Mengen von Eiweiß zu produzieren, wie es sich in der Vogelwelt innerhalb von 24 Stunden auf den Dotter bei seiner Passage durch den Ovidukt und auf die Eier des Kaninchens, Opossums u. a. während ihres 4tägigen Aufenthaltes in den Eileitern in Form einer schützenden Hülle niederschlägt. Wenn auch dieser dicke Eiweißmantel auf den wenigen bisher gewonnenen menschlichen Tubeneiern nicht beobachtet wurde, spricht die intensive Tätigkeit der Sekretionszellen des menschlichen Tubenepithels, die nach Bersten der oberflächlichen Zellmembran ihren aufgetriebenen Zelleib in die Tubenlichtung ergießen und so schließlich zu Stiftchenzellen kollabieren, dennoch für eine Massenproduktion von Eiweiß aus dem dichten Faltengewirr der Schleimhaut des menschlichen Eileiters zum Zwecke der Sicherung und Ernährung des befruchteten Eies vor

seiner Implantation. So scheint mit der Anatomie auch die Funktion der Tube eine uneinheitliche zu sein: während die äußeren drei Viertel mit ihrer enorm großen Schleimhautoberfläche zu einer massiven Eiweißproduktion bestimmt sind, dient das innere Viertel mit seiner engen und faltenlosen Schleimhautlichtung nur mehr einem offenbar raschen Transport des Eies nach der Gebärmutterhöhle.

Die Kenntnis dieser Besonderheiten von der Anatomie und Physiologie des menschlichen Eileiters ist notwendig, um eine Erscheinung zu erklären, die auffällt, wenn man tuberkulös erkrankte Tuben genauer untersucht. Denn nach der Eröffnung der Bauchhöhle zeigt sich schon bei makroskopischer Betrachtung der tuberkulös entzündlich veränderten Eileiter in situ, daß diese fast in allen Fällen ganz schlank und unverändert vom Uterus abgehen und der 2—3 cm lange isthmische Anteil der Tube von der Tuberkulose unberührt geblieben ist. Eine Ausnahme von dieser regelmäßigen Erscheinung machen nur jene Fälle, bei denen die Tubentuberkulose bereits über ein Jahrzehnt bestanden und allmählich zu einer Ausbreitung der Erkrankung im ganzen Organ geführt hat. Aber diese viele Jahre hindurch bestehenbleibende Resistenz des isthmischen Anteiles der Tube gegenüber der Tuberkulose ist eine für diesen Entzündungsprozeß charakteristische Tatsache, die nur in der Verschiedenheit der Form und Funktion der Schleimhaut in diesem Viertel der Tube von jener in den äußeren drei Vierteln ihre Ursache haben kann. Diese anatomisch und physiologisch wohl begründete Annahme findet ihre Bestätigung, wenn man den Zustand der Mucosa tubae in den tuberkulös erkrankten Eileitern in Stufen von 1/2 cm breitem Abstand histologisch untersucht.

1. Die Abb. 3—12 (s. S. 610 u. 611) stammen von den beiden Tuben der 27j. Pat. I. H., die im Jahre 1945 wegen eines Abortus, 1946 einer „Eierstockentzündung“ und 1948 einer 3 Wochen dauernden Metrorrhagie an der I. Universitäts-Frauenklinik in konservativer Behandlung stand. 1949 erkrankte sie an einer kavernösen Phthise des rechten Unterlappens mit Streuherden in beiden Lungen und erhielt nach einer Phrenicus-Exairese rechts 120 g Streptomycin. Seit August 1949 war die Pat. amenorrhöisch und blutete nur nach hormonaler Behandlung. Aus diesem Grunde wurde im März 1951 an der I. Universitäts-Frauenklinik eine Strich-Curettagge vorgenommen, die eine Endometritis tuberculosa aufdeckte. Hernach erhielt die Pat. eine ATK-Behandlung und PAS, aber ohne Effekt auf die Amenorrhöe. Am 2. 6. 1953 wurde die Strich-Curettagge wiederholt und damit abermals die Tbc. endometrii nachgewiesen. Am 27. 6. wurde mir die Pat. vorgestellt und von mir gynäkologisch untersucht, wobei ich etwas verdickte und druckempfindliche Adnexe tastete. Da es nach meinen Erfahrungen keine Tbc. endometrii ohne Tuberkulose der Eileiter gibt, riet ich der Pat. zur Exstirpation der beiden Tuben, die ich am 1. 7. 1953 vornahm und dabei den folgenden Befund erhob: Im Bereiche des kleinen Beckens finden sich am Peritonealüberzug der Intestines und Genitalorgane die Residuen einer in Abheilung begriffenen Tbc. peritoneaei und insbesondere frischere Tuberkel in der unmittelbaren Umgebung der offenstehenden Fimbrientrichter beider Eileiter, die beide chronisch entzündlich verändert und geschwollen sind. Nur die isthmischen Abschnitte der beiden Tuben sind vollkommen schlank und frei von Entzündung. Die beiden Ovarien sind kleinzystisch degeneriert und zeigen nirgends Zeichen abgelaufener Ovulationen bzw. keine alten Corpora lutea. Dar-

aufhin werden die beiden Eileiter extirpiert und die Ovarien skarifiziert. Nach sorgfältiger Blutstillung 1 g Streptomycin in den Douglas. Nach einer komplikationslosen Rekonvaleszenz wird die Pat. am 11. 7. in häusliche Pflege entlassen.

Nach dieser Vorgeschichte kann man annehmen, daß diese Pat. ihre Genitaltuberkulose mindestens 8 Jahre hatte. Und trotz dieser seit vielen Jahren bestehenden floriden Salpingitis und Endometritis tuberculosa ist die Schleimhaut des isthmischen Anteiles beider Tuben frei von Tuberkulose geblieben. Nur am Uebergang vom isthmischen in den ampullären Abschnitt findet sich in der linken Tube bereits ein subküröser Konglomerattuberkel und in der rechten Tube ein isolierter Epitheloidzelltuberkel an der Spitze einer Schleimhautfalte, während die ampullären Anteile beider Tuben durch die Tuberkulose schwerstens verändert sind.

2. Die Abb. 13 u. 14 (s. S. 611) zeigen die Querschnitte der rechten Tube der 22jährigen Pat. E. K., die im April 1952 an einer Pleuritis exsudativa und Tbc. peritonaei erkrankte; schon zu jener Zeit wurde auch eine Verdickung der Adnexe diagnostiziert. Anschließend Aufenthalt in der Heilstätte Grimstein. Am 2. 2. 1953 wird die Pat. wegen Verdachts auf Tbc. peritonaei in die Abteilung für tuberkulöse Erkrankungen des Krankenhauses Lainz (Doz. Dr. A. Sattler) aufgenommen und von dort auf die gynäkologische Abteilung überwiesen, wo sie am 16. 2. laparotomiert wird. Nach Eröffnung der Bauchhöhle zeigt sich das Peritoneum parietale et viscerale übersät mit Tuberkeln, ebenso die Oberfläche des Uterus und beider Tuben, die bis zu Fingerstärke geschwollen und induriert sind. Die abdominalen Enden der beiden Eileiter sind halskrausenartig aufgeworfen und stehen offen. Nach diesen für Tuberkulose ganz typischen Veränderungen der beiden Eileiter werden diese unter Schonung der nicht erkrankt aussehenden Ovarien und des Uterus extirpiert. Vor Verschuß der Bauchdecken 1 g Streptomycin in den Douglas. Nach einer komplikationslosen postoperativen Rekonvaleszenz wird die Pat. am 26. 2. auf die Tuberkulosestation rücktransferiert.

Auch in diesem Falle ist es bemerkenswert, daß die Schleimhaut des isthmischen Anteiles der Tuben den Tuberkelbazillen widerstand, trotzdem sich unter ihr ein mächtiger Konglomerattuberkel entwickelt hatte und die Schleimhaut des ampullären Abschnittes der Eileiter im Verlaufe eines Jahres durch die Tuberkulose schwerstens zerstört wurde.

3. Die Abb. 15 und 16 (s. S. 612) zeigen die Verhältnisse in einer Tube der Pat. A. Sch., geb. 1927, die bereits im Jahre 1947 an einer Eierstockentzündung und 1951 an einer Pleuritis bilateralis erkrankte, an die sich eine Tbc. peritonaei anschloß. Ende März 1952 wird Pat. in schlechtem Allgemeinzustand und mit mächtig aufgetriebenem Abdomen in die Lungenheilstätte „Baumgartnerhöhe“ (Prim. Dr. K. Hiebbaum) aufgenommen und dort sofort 7000 ccm grünlichgelber seröser Ascites durch Punktion abgelassen. In dieser Anstalt erhält die Pat. 39 g Streptomycin und 129 g PAS, was zu einer Besserung ihres Zustandes führt. Am 26. 5. 1952 wird die Pat. zur operativen Behandlung an die gynäkologische Abteilung des Krankenhauses Lainz überwiesen und hier beiderseits Adnextumoren nachgewiesen. Bei der am 29. 5. 1952 vorgenommenen Laparotomie wird eine mäßige Ansammlung von trüb-serösem Exsudat im kleinen Becken und eine typische Aussaat von Tuberkeln am Peritonealüberzug der Genitalorgane gefunden. Die beiden Tuben sind in daumenstarke Pyosalpingen umgewandelt und überdachen die normal aussehenden Ovarien. Bei diesem typischen Befund einer chronischen Salpingitis tuberculosa werden die beiden Pyosalpingen extirpiert und der Uterus mit den

gesund gebliebenen Ovarien belassen. Da im Douglas ein großer Plaque tuberkulösen Gewebes zurückbleibt, wird die Bauchhöhle nach Mikulicz drainiert und 1 g Streptomycin in den Douglas gegossen. Nach einer komplikationslosen Rekonvaleszenz wird die Pat. am 25. 6. 1952 zur weiteren Behandlung an die Lungenheilstätte rücktransferiert.

Auch bei dieser Patientin hatte die wahrscheinlich schon seit 5 Jahren bestehende Genitaltuberkulose nur die ampullären Anteile der beiden Tuben schwerstens befallen, aber die Schleimhaut der isthmischen Abschnitte dieser Pyosalpingen nicht anzugreifen vermocht.

4. Die Abb. 17 u. 18 (s. S. 612) veranschaulichen den Zustand der Schleimhaut in einer Tube der 22jährigen Pat. J. K., die 1946 eine Pleuritis und 1948 einen Psoas-Abszeß hatte, der per laparotomiam entleert und geheilt wurde. Am 1. 9. 1952 wird sie wegen eines rechtsseitigen Adnextumors in die gynäkologische Abteilung dieses Krankenhauses eingewiesen und unter der Diagnose Salpingitis tuberculosa am 3. 9. laparotomiert. Nach Eröffnung der Bauchhöhle findet sich rechts eine gänseeigroße Ovarialcyste, die mit der chronisch entzündeten Tube und ihrer Umgebung durch Adhäsionen verbacken ist. Nach Lösung dieser Adhäsionen wird dieser Tubo-Ovarialtumor extirpiert und anschließend die ebenso entzündlich indurierte linke Tube unter Schonung des normal aussehenden linken Ovarium entfernt. Die Plica vesico-uterina ist hoch an der Vorderwand des Uterus emporgezogen als Folge einer vor Jahren überstandenen Pelveoperitonitis.

Obwohl die Anamnese eindeutig darauf hinweist, daß der Beginn der Genitaltuberkulose bei dieser Pat. bereits 7 Jahre zurückliegt, ist auch in diesem Falle die Schleimhaut des isthmischen Anteiles der Tube gesund geblieben und nur der ampulläre Abschnitt an Tuberkulose schwer erkrankt.

5. Die Abb. 19 u. 20 (s. S. 612) legen Zeugnis ab von der Art der Ausbreitung der Tuberkulose in den Tuben der 28jähr. Pat. E. D., die im Jahre 1941 an einer Pleuritis bilateralis und 1947 an einer Peritonitis tuberculosa mit Ascites erkrankte. Diese Pat., die seit Februar 1947 verheiratet, aber kinderlos geblieben ist, war zur Behandlung ihrer Genital- und Peritonealtuberkulose 23 Monate auf der Sonnenheilanstalt Stolzalpe bei Murau und erhielt an Medikamenten 4000 Dragées Aminacyl! (30—40 g täglich), 70 g Streptomycin und außerdem 2 ATK-Kuren, ohne dadurch gesund zu werden. 1951 werden bereits apfelgroße Adnextumoren festgestellt bei einem Körpergewicht von nur 45 kg. Am 4. 7. 1953 diagnostiziere ich beiderseits hühnereigroße Adnextumoren und rate daraufhin sofort zur Operation. Bei der am 7. 7. vorgenommenen Laparotomie finden sich beiderseits Pyosalpingen, die an ihren abdominalen Enden aneinandergelötet sind, daneben eine mehrere Wochen alte, in Abheilung stehende Tbc. peritonaei, die durch den Austritt von tuberkulösem Eiter aus den undicht gewordenen Enden der sehr dünnwandigen Pyosalpingen entstanden war. Diese konglomerierten Pyosalpingen werden im Zusammenhang extirpiert und die darunter liegenden, normal aussehenden Ovarien geschont. Nach einem glatten Heilungsverlauf wird die Pat. am 18. 7. in häusliche Pflege entlassen.

Diese Tubentuberkulose, die nach der Krankengeschichte bereits seit 12 Jahren bestanden hatte, führte zur Anfüllung und gewaltsamen Auftreibung des Tubenrohres durch eine beachtliche Menge von verkästem Material bis an den Isthmus tubae heran, der diesem starken Innendruck durch eine mächtige Hypertrophie seiner glatten Muskulatur widerstand und so das unmittelbare Uebergreifen der Tuberkulose von den Tuben auf den

Uterus noch abzuwehren vermochte. Trotzdem alles dafür spricht, daß dieser tuberkulöse Eiter von Zeit zu Zeit nicht nur in die Bauchhöhle, sondern auch durch den Isthmus in das Cavum uteri hinausgepreßt wurde, blieb die Schleimhaut des isthmischen Anteiles dennoch frei von Tuberkulose.

Nach den Ergebnissen dieser Untersuchungen kann kein Zweifel mehr darüber bestehen, daß der ampulläre Anteil der Tube eine elektive Anfälligkeit für Tuberkulose aufweist, die offenbar an die besondere Funktion gerade dieses Abschnittes des Eileiters gebunden ist. Die letzten Gründe, warum der Tuberkelbazillus die Schleimhaut der Ampulla tubae bevorzugt und stets dort sein Zerstörungswerk an den inneren Genitalorganen beginnt, sind natürlich ebensowenig erfaßbar wie jene, die z. B. den Erreger der Poliomyelitis veranlassen, stets nur die graue Substanz der Vorderhörner des Rückenmarkes zu befallen und dort organotrop zu haften. Auf jeden Fall aber müssen wir zur Kenntnis nehmen, daß sich die Tuberkulose der weiblichen Genitalorgane stets primär in der Schleimhaut der Ampulla tubae etabliert, wohin sie auf hämatogenem Wege verschleppt wird. Diese Erkenntnis ist deshalb von eminenter diagnostischer Bedeutung, weil sie beim Nachweis einer Tbc. endometrii sive peritonaei zur sicheren Annahme des Vorliegens einer Tubentuberkulose berechtigt, selbst wenn diese klinisch gar nicht feststellbar ist. Daraus wieder ergibt sich die konsequente therapeutische Folgerung, daß man sich nicht damit begnügen darf, nur die Folgeerscheinungen der Tubentuberkulose zu behandeln und etwa anzunehmen, daß beim Verschwinden dieser die Genitaltuberkulose ausgeheilt sei. Man muß vielmehr mit dem Nachweis einer Tbc. endometrii sive peritonaei sofort die Behandlung der Tubentuberkulose als Ursache dieser beiden Erkrankungen vornehmen, die mit Aussicht auf sicheren Erfolg nur in der Exstirpation der kranken Eileiter bestehen kann. Denn die Affinität des Tuberkelbazillus zur Mucosa tubae ampullaris ist so groß, daß alle konservativen Maßnahmen, wie ich in einer späteren Arbeit zeigen werde, zu seiner Bekämpfung in diesem von ihm bevorzugten Organ versagen.

Schrifttum:

Novak, E.: Gynecological and Obstetrical Pathology, W. B. Saunders Co., Philadelphia and London, 1947. — Knaus, H.: Med. Klinik 1953, 549; Wien. Klin. Wschr. 1953, 404; Wien. Med. Wschr. 1953, 687; Med. Monatsschr. 1953, 672; Die Physiologie der Zeugung des Menschen, Wilh. Maudrich, Wien 1953. Anscr. d. Verf.: Wien I, Stadiongasse 6

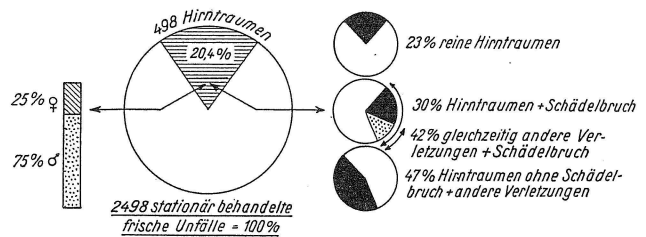
Aus der Chirurgischen Univ.-Klinik Tübingen
(Direktor: Prof. Dr. med. Th. Naegeli)

Beobachtungen bei traumatischen Hirnschädigungen


Von Th. Naegeli und G. Grundmann

Verletzungen des Schädels sind außerordentlich häufig. Unter 2438 innerhalb von 30 Monaten (1. 4. 1951 bis 31. 9. 1953) in der Chirurgischen Klinik stationär behandelten Unfällen erlitten 498 (20,4%) ein Hirntrauma (Abb. 1). Es handelte sich dabei vorwiegend um geschlossene Verletzungen.

Je nach Schwere und Art der Gewalteinwirkung findet man am Schädel verschiedenste Veränderungen:



Kopfprellung mit Hautabschürfung, subcutane Hämatome, Platz- und Rißwunden und schließlich Knochenbrüche. Mitbeteiligung des Gehirns kann in Form einer Erschütterung oder einer Substanzschädigung vorliegen. Trotz vieler Einwände behalten wir die Unterscheidung bei: Hirnerschütterung, eine mehr oder weniger rasch abklingende Reaktion, vor allem des Hirnstammes, Contusio cerebri, ein irreversibler Prozeß. Aus Abb. 2 geht die prozentuale Beteiligung der verschiedenen Ursachen hervor.



Die durch stumpfe Hirnverletzung verursachte Blutung, Compressio cerebri, spielt gegenüber den Erscheinungen von seiten des Gehirns eine bedeutend geringere Rolle. Leitsymptom ist das freie Intervall.

Bei arterieller Blutung (epidurales Hämatom) stellen sich Hirndrucksymptome schon 2—24 Stunden nach der Verletzung ein. Wir mußten deswegen bei 3 Verletzten operativ eingreifen.

Die venöse Blutung (subdurales Hämatom) verursacht erst vom 3. Tage an und noch später Zeichen des gesteigerten Hirndrucks. Wir haben sie 4mal beobachtet. Unfallchirurgisch ist die Abgrenzung des akuten, traumatisch bedingten, vom chronischen subduralen Hämatom von Bedeutung. Bei letzterem ist das Trauma im allgemeinen auslösende Ursache dieser Komplikation bei einem schon vor dem Unfallereignis vorhandenen Gefäßleiden.

Bei offenen Gehirnwunden ist die Diagnose relativ einfach. Allerdings muß man daran denken, daß u. U. die Contre-coup-Schädigung stärkere Veränderungen auslösen kann als diejenigen am unmittelbaren Ort der Einwirkung. Nach Schneider findet sich bei 31% kein Aufschlagherd, bei 50% ein solcher kombiniert mit Gegenstoßwirkung und bei 19% nur Aufschlagverletzungen.

Die primäre Bewußtlosigkeit ist kein Kriterium für die Schwere einer Hirnverletzung. Sie ist weitgehend von der Verlaufsrichtung der Wirkung des Traumas abhängig. Bewußtlosigkeit und Amnesie sind Hirnstammssymptome und brauchen nicht unbedingt vorhanden zu sein. In 4 Fällen konnten wir dies bei der primären Wundversorgung Stirnhirngeschädigter feststellen. Praktisch wichtig ist es, daß sich in solchen Fällen der Verletzte der Schwere der Unfallfolgen nicht bewußt